



REVISIÓN BIBLIOGRÁFICA

Tumores retroperitoneales frecuentes

Common retroperitoneal tumors

Leyzer Salinas¹  , Franklin Guanuchi²  

¹Universidad Técnica de Ambato. Facultad de Ciencias de la Salud, Carrera de Medicina. Ambato, Ecuador.

Citar como: Salinas L, Guanuchi F. Tumores retroperitoneales frecuentes. Salud, Ciencia y Tecnología. 2023; 3:483. <https://doi.org/10.56294/saludcyt2023483>

Enviado: 13-05-2023

Revisado: 26-07-2023

Aceptado: 23-08-2023

Publicado: 24-08-2023

Editor: Dr. William Castillo González 

RESUMEN

Introducción: los tumores retroperitoneales (TRP), se definen como aquellos tumores sólidos o quísticos, benignos o malignos, que se desarrollan en el espacio retroperitoneal a partir de tejidos como linfático, nervioso, vascular, muscular y conectivo entre otros. Debido a su ubicación se hace complicado pensar en el diagnóstico en muchas ocasiones.

Objetivo: caracterizar los tumores retroperitoneales cuya diagnosis permita comprender su frecuencia incidente en morbimortalidad.

Métodos: artículo de revisión bibliográfica, apoyado en metodología documental, mediante bases de datos digitales: Pubmed, SciELO, Springer y Google Académico, por descriptores en Ciencias de la Salud (DeCS), con criterio de inclusión de artículos publicados entre los años 2018-2022, en inglés y español.

Resultados: de los 20 artículos seleccionados, el 55 % corresponden a reporte de casos, 30 % son artículos de revisión, 10 % son trabajos originales y un 5 % fue una ponencia en un congreso internacional. En cuanto a la distribución mundial por continentes, por procedencia de los estudios el 60 % fueron desarrollados en América, un 30 % en Asia y el 10 % en Europa, encontrando que África y Oceanía no han reportado en el último lustro investigaciones publicadas.

Conclusiones: los TRP son patologías raras, poco frecuentes en el mundo, sobre todo en Latinoamérica, donde a su vez, la literatura científica es poca y limitada. La perspectiva clínica es heterogénea e inespecífica, pudiendo confundirse con otras patologías que se manifiestan generalmente como masas abdominales de gran tamaño; pero, con preservación de órganos, descubiertas en pacientes laboralmente activos, produciendo desafíos en cuanto a diagnósticos y terapéutica para los cirujanos, radiólogos y oncólogos.

Palabras clave: Tumores; Tumores Retroperitoneales.

ABSTRACT

Introduction: retroperitoneal tumors (TRP) are defined as those solid or cystic, benign or malignant tumors that develop in the retroperitoneal space from tissues such as lymphatic, nervous, vascular, muscular and connective, among others. Due to its location, it is difficult to think about the diagnosis on many occasions.

Objective: to characterize retroperitoneal tumors whose diagnosis allows us to understand its incidence frequency in morbidity and mortality.

Methods: bibliographic review article, supported by documentary methodology, through digital databases: Pubmed, SciELO, Springer and Google Scholar, by descriptors in Health Sciences (DeCS), with inclusion criteria of articles published between the years 2018- 2022, in English and Spanish.

Results: of the 20 selected articles, 55 % correspond to case reports, 30 % are review articles, 10 % are original works and 5 % were a presentation at an international congress. Regarding the world distribution by continents, by origin of the studies, 60 % were developed in America, 30 % in Asia and 10 % in Europe, finding that Africa and Oceania have not reported published research in the last five years.

Conclusions: TRPs are rare pathologies, infrequent in the world, especially in Latin America, where, in turn, the scientific literature is few and limited. The clinical perspective is heterogeneous and non-specific, and can be confused with other pathologies that generally manifest as large abdominal masses; but, with organ preservation, discovered in working patients, producing challenges in terms of diagnosis and therapy for surgeons, radiologists and oncologists.

Keywords: Tumors; Retroperitoneal Tumors.

INTRODUCCIÓN

Los tumores retroperitoneales (TRP) son un grupo de tumores que ocurren en el espacio anatómico denominado espacio retroperitoneal, cuyas estructuras vitales como el hígado, estómago, páncreas, colon homolateral y mesocolon, están fuertemente conectadas con el espacio retroperitoneal. El límite posterior del espacio retroperitoneal está representado por los músculos psoas, abdominal transverso, ilíaco y cuadrado lumbar, pero dependiendo de la posición y dimensiones de los tumores, puede estar formado por el diafragma, riñón ipsilateral, uréteres y vasos gonadales.^(1,2)

La columna vertebral, los músculos paraespinosos, la vena cava inferior (para tumores del lado derecho) y la aorta (para tumores del lado izquierdo) forman los límites mediales, mientras que los laterales están representados por la musculatura abdominal lateral y, dependiendo de la ubicación de los tumores, puede incluir el riñón y el colon. El límite inferior está formado por el músculo iliopsoas, el nervio femoral, los vasos ilíacos o la pared lateral pélvica, mientras que el límite superior del espacio retroperitoneal está representado por el diafragma, el lóbulo hepático derecho, el duodeno, el páncreas o el bazo.^(3,4)

Una amplia gama de patologías benignas y malignas surgen de los espacios retroperitoneales del abdomen y la pelvis. En general, una masa o proceso se considera primario al retroperitoneo si se origina a partir de los tejidos blandos, linfáticos o neurales del retroperitoneo y no de sus órganos sólidos. Este grupo heterogéneo de enfermedades a menudo plantea un desafío diagnóstico para los radiólogos.⁽¹⁾

La implementación de nuevas técnicas de imagen ha extendido el horizonte en el estudio del retroperitoneo, la tomografía computarizada (TC), resonancia magnética (RM) y la ecografía por ultrasonido (US) son ejemplos de estas, que han mejorado nuestro análisis de las diversas patologías que pueden existir a dicho nivel, describiendo los signos y características anatómicas relacionadas a dichas patologías.⁽²⁾

Entre las más destacadas de las patologías que abarca esta zona anatómica, la fibrosis retroperitoneal es una de las más resaltante, cuyo origen sigue en estudio, pero se teoriza que está relacionado a un cuadro inflamatorio y depósito de tejido fibrótico que afecta a la zona retroperitoneal sobre las cuatro vértebras lumbares inferiores. Existen muy pocos estudios que caractericen la enfermedad,⁽³⁾ por lo cual se formulan las siguientes interrogantes: ¿Cuál es la frecuencia de incidencia de este tipo de tumores que afectan la morbimortalidad de pacientes en la actualidad?, ¿Cómo se clasifican los TRP?, ¿Cómo es la epidemiología e histopatología en TRP?, ¿Cómo se realiza la diagnosis y la imagenología en TRP?, ¿Cómo se maneja actualmente los TRP, recurrencia y seguimiento de la patología?

Estos tumores por lo general son subdiagnosticados por su ubicación y difícil diagnóstico,⁽⁴⁾ razón por la cual este artículo tiene como objetivo principal caracterizar los tumores retroperitoneales cuya diagnosis permita comprender su frecuencia incidente en morbimortalidad, con especial énfasis en epidemiología, histopatología, imagenología, manejo actual, recurrencia y seguimiento de la patología.

MÉTODOS

El diseño aplicado fue documental, mediante revisión bibliográfica en bases de datos digitales como: Pubmed, SciELO, Springer y Google Académico, utilizando descriptores en Ciencias de la Salud (DeCS), con los términos “tumores”, “retroperitoneal”, “frecuencia”, cuyas estrategias de búsqueda se sustentaron en literatura de artículos completos, a través de operadores booleanos, como: “Tumores” AND “Retroperitoneales” AND “Frecuencia” AND Etiología” AND “Imagenología” AND “Manejo” AND “Recurrencia”, manejando como límites los años de publicación (a partir del 2018), y el idioma con estudios publicados en inglés y español.

Por otro lado, en virtud de lo sugerido por el método PRISMA, cuya caracterización describe criterios de inclusión y exclusión, basados en las fuentes de información, a través de cadenas de búsqueda, cuyo proceso de selección para la compilación de documentos se fundamenta en los métodos de síntesis adecuados a la investigación, se agrupó la información asertiva del presente estudio.

En este sentido, dentro de los criterios de inclusión se agruparon artículos completos de revisiones, trabajos originales y reportes de casos, publicados entre 2017-2022, en inglés y español; asimismo, los criterios de exclusión fueron: trabajos de grado, resumen de artículos, libros de texto y otros documentos sin certificación acreditada, que estuvieran publicados antes del 2017, apareciendo en otros idiomas, distintos al inglés y

español.

Para los criterios de búsqueda se incluyeron operadores booleanos mediante el uso de palabras clave y la fecha de publicación. Se obtuvieron 125 artículos en total, de los cuales 22 cumplieron el criterio para la inclusión en el contexto de la investigación (ver Figura 1). Se excluyeron 103 artículos que no cumplían los criterios de búsqueda y 2 los cuales repetían el contenido, por lo tanto, se incluyeron 20 en total para la revisión.

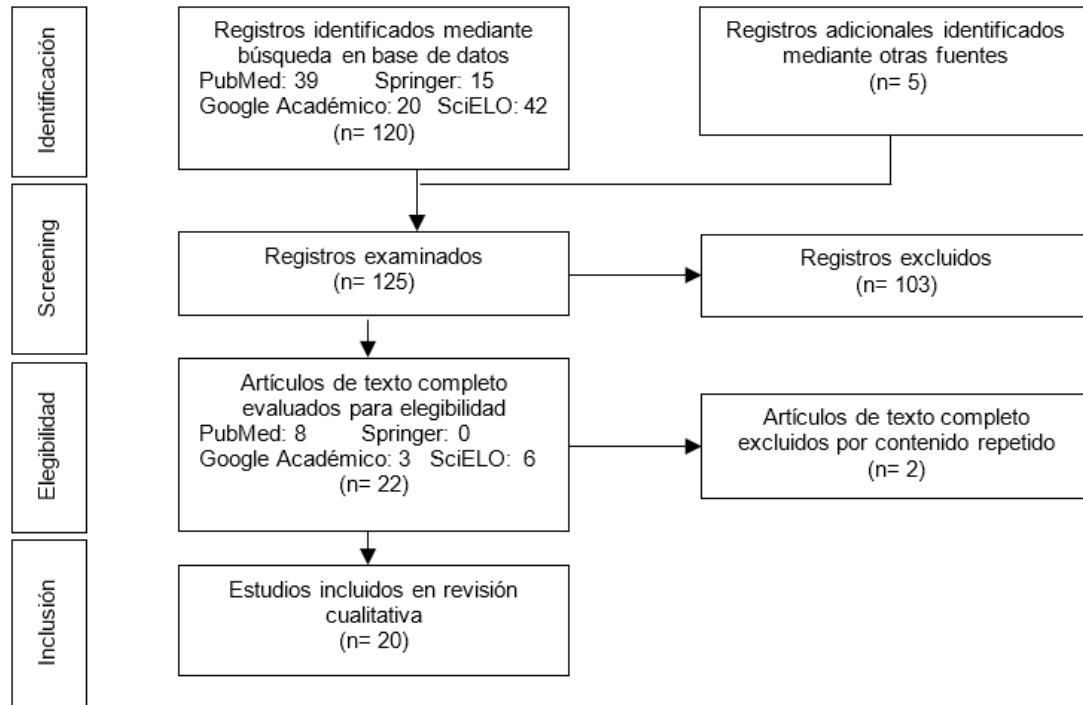


Figura 1. Flujograma de selección de documentos para revisión siguiendo protocolo sugerido por PRISMA 2020

RESULTADOS Y DISCUSIÓN

De los 20 artículos seleccionados (100 %), el 55 % corresponden a reporte de casos, mientras 30 % son artículos de revisión, 10 % son trabajos originales, y un 5 % fue una ponencia en un congreso internacional. Del mismo modo, en cuanto a la procedencia de los estudios en relación con la distribución mundial por continente, 60 % fueron desarrollados en América, un 30 % en Asia y el 10 % en Europa, encontrando que África y Oceanía no han reportado en el último lustro investigaciones publicadas, tal como se desprende de la tabla 1 a continuación, donde se resumen agrupados los trabajos encontrados para la discusión.

Los hallazgos patológicos de los TRP son extremadamente variables, donde el potencial maligno varía desde tumor benigno, malignidad limítrofe y malignidad de bajo grado hasta malignidad de alto grado. El origen tisular del TRP incluye grasa, músculo, tejido fibroso, nervio, ganglio linfático, hueso y vasos sanguíneos o linfáticos, por lo cual sus características complicadas, hacen que la manifestación clínica sea extremadamente variable. En este sentido, el abordaje quirúrgico de la TRP debe organizarse en función de la localización original del tumor, potencial maligno del tumor, y el estado de compromiso de otros órganos/estructuras.^(4,5)

Clasificación

Una vez realizado el diagnóstico de TRP primario, en virtud que la anatomía patológica es la única prueba diagnóstica certera, se clasifica según el componente mayoritario;⁽⁵⁾ por lo cual, si se trata de tumores sólidos, se utiliza la clasificación argumentada en la figura 2.

Epidemiología

Los TRP malignos son aproximadamente cuatro veces más frecuentes que los tumores benignos; sin embargo, los benignos a menudo se manifiestan clínicamente. Existe la necesidad de información sobre la historia natural de los TRP benignos, para contar con mejores herramientas de manejo adecuadas para ellos, en virtud que algunos investigadores han informado que están asociadas con algunas enfermedades hereditarias.⁽⁶⁾

En atención a lo anterior, se ha manejado el criterio donde los schwannomas están asociados con la mutación del gen encontrado en la neurofibromatosis tipo 2; mientras que, la mutación del gen en neurofibromatosis tipo 1, se encontró asociado con enfermedad de Von Recklinghausen, generalmente relacionado a tumor maligno de

Tabla 1. Artículos científicos incluidos en revisión

| N | Autores (año) | País | Tipo de artículo | Título del artículo | Objetivo general | Resultados |
|---|--------------------------------------|--------|------------------|--|--|---|
| 1 | Czeyda et al. ⁽¹⁾ (2020) | USA | Revisión | Diagnostic approach to primary retroperitoneal pathologies: what the radiologist needs to know | Revisar las condiciones retroperitoneales primarias neoplásicas y no neoplásicas, su fisiopatología relevante, presentación clínica y hallazgos característicos de imágenes de TC y RM, características clave que pueden ayudar a establecer un diagnóstico preciso y guiar la terapia | Las patologías retroperitoneales primarias son un grupo diverso de condiciones benignas y malignas que surgen dentro del espacio retroperitoneal independientemente de los órganos que allí se encuentren. Aunque el diagnóstico exacto a menudo es difícil de establecer basándose solo en imágenes, algunos hallazgos de imágenes específicos en TC y RM pueden ayudar a reducir el diferencial |
| 2 | Gómez et al. ⁽³⁾ (2020) | España | Revisión | Retroperitoneal fibrosis: A literature review | Ofrecer una visión general de las características clínicas, métodos de diagnóstico, tratamientos y eficacia en los pacientes con FRP | A pesar del aumento reciente en el número de publicaciones sobre este tema, se han logrado algunos avances en la comprensión de la clasificación, la fisiopatología y, lo que es más importante, el tratamiento más adecuado para la enfermedad |
| 3 | Sánchez et al. ⁽⁵⁾ (2022) | España | Ponencia | Tumores retroperitoneales primarios: de lo más frecuente a lo excepcional | Revisar los TRP primarios en los últimos años, destacando los hallazgos por TC y RM que indican benignidad / malignidad (tamaño, forma, componente sólido, quístico o graso, tabiques, calcificación) | Hacer un correcto diagnóstico diferencial asumiendo una superposición de hallazgos que requerirá de un examen histológico para su diagnóstico definitivo la mayoría de veces. |

| | | | | | | |
|---|---------------------------------------|----------|-----------------|---|--|---|
| 4 | Aragón et al. ⁽⁶⁾ (2020) | Colombia | Reporte de caso | Tumor retroperitoneal primario durante el embarazo: reporte de un caso y revisión de la literatura | Reportar el caso de una paciente gestante con diagnóstico de tumor retroperitoneal primario y hacer revisión de la literatura del diagnóstico, tratamiento y pronóstico materno-fetal de esta entidad durante el embarazo | Los TRP primarios durante el embarazo son extremadamente raros, el diagnóstico se basa en la ecografía como el primer enfoque de las masas retroperitoneales y como estudio complementario la RM, la cual es de elección para el estudio radiológico preoperatorio; la biopsia percutánea parece segura durante el embarazo, la cual ayudaría a determinar la naturaleza prequirúrgica; el diagnóstico definitivo es por estudio histopatológico |
| 5 | Sassa ⁽⁷⁾ (2020) | Japón | Revisión | Retroperitoneal tumors: Review of diagnosis and management | Resumir el estado actual de los tumores retroperitoneales (TRP) y sarcoma retroperitoneal (SRP) | Para TRP y SRP malignos, la mejora y supervivencia se logran con prevención y cirugía, donde el control para evitar recurrencia puede llevarse a cabo localmente, asegurando márgenes positivos de amplia recepción, combinada con órganos adyacentes y cooperación del equipo médico capacitado, compuesto por radiólogos, patólogos y oncólogos en hospitales centralizados. Algunos ensayos clínicos reportan como mejora del tratamiento, agregar quimioterapia preoperatoria y terapia de radiación basada en control histológico, usando biopsia con aguja. En el futuro, se espera que la medicina de precisión con tecnología NGS promueva tratamientos seguros, diversos y potenciales para SRP. |
| 6 | Diwakar et al. ⁽⁸⁾ (2018) | India | Reporte de caso | Primary retroperitoneal filariasis: a common disease of tropics with uncommon presentation and review of literature | Reportar caso de tumor retroperitoneal primario por filariasis en varón de 52 años, sin ningún signo o síntomas clásicos, diagnosticado después de la operación, cuyo diagnóstico arrojó incertidumbre y fracaso de otras terapias médicas | Se demuestra que el gusano de la filaria, puede esconderse como nido en forma de quiste en sitios inusuales del cuerpo como el retroperitoneo, que tiene una rica red linfática, sin exhibir sus síntomas y signos clásicos que afectan la ingle y extremidades. Por lo tanto, los pacientes de áreas endémicas que presentan hallazgos clínicos y radiológicos de quiste retroperitoneal, especialmente con antecedentes de fracaso del tratamiento convencional, junto con la incertidumbre diagnóstica, debe investigarse con posibilidad de filariasis como uno de los diagnósticos diferenciales para instaurar tratamiento urgente |
| 7 | González et al. ⁽⁹⁾ (2018) | México | Reporte de caso | Ganglioneuroma como diagnóstico diferencial de tumor retroperitoneal: reporte de caso | Presentar caso de mujer de 57 años con síntomas compresivos secundarios a un TRP detectado por tomografía, inferior a riñón derecho y adherido a la vena cava inferior. | Debido a que es una entidad rara y poco descrita, no se han realizado guías clínicas para su manejo; se propone un algoritmo diagnóstico y terapéutico de ganglioneuromas retroperitoneales |

| | | | | | | |
|----|---|--------|-----------------|---|---|--|
| 8 | Gutiérrez et al. ⁽¹⁰⁾ (2022) | México | Reporte de caso | Teratoma maduro retroperitoneal en un infante, una entidad poco frecuente. A propósito de un caso | Reportar femenina de 4 años ingresada por dolor abdominal, distensión y masa intrabdominal palpable. En el abordaje, la TC evidencia una masa compatible con teratoma, realizando laparotomía exploradora | En el estudio de una masa intraabdominal palpable con dolor, se debe tener en mente un teratoma, que, a pesar de ser un padecimiento poco frecuente, sobre todo fuera del rango de presentación bimodal, exista la posibilidad, debiendo abordarse oportunamente |
| 9 | Khalife et al. ⁽¹¹⁾ (2022) | USA | Revisión | Retroperitoneal Causes of Genitourinary Pain Syndromes: Systematic Approach to Evaluation and Management | Resaltar la importancia del conocimiento clínico de la neuroanatomía pélvica, ejemplificado en un caso clínico donde se discute el enfoque en las causas retroperitoneales y las opciones de tratamiento | Las causas retroperitoneales de los síndromes de dolor genitourinario tienen una superposición sustancial con las afecciones comunes tratadas en un entorno de atención primaria. Por lo tanto, una historia clínica y un examen físico integrales y sistemáticos, con atención enfocada en la neuroanatomía pélvica, son clave para establecer el diagnóstico correcto. Se destaca la complejidad de los síndromes de dolor pélvico y la naturaleza compleja de posibles causas superpuestas, lo que en última instancia afecta la planificación del tratamiento. |
| 10 | Lebby et al. ⁽¹²⁾ (2021) | USA | Reporte de caso | Retroperitoneal ganglioneuroma with nodal involvement in an adult patient with human immunodeficiency virus: a case report and review of the literature | Presentar el caso de un ganglioneuroma retroperitoneal con afectación ganglionar en un paciente adulto con VIH | Los ganglioneuromas retroperitoneales ocurren con mayor frecuencia en niños, pero pueden ocurrir raramente en adultos. Aunque generalmente se limita a un tumor solitario, el ganglioneuroma puede ocasionalmente tener diseminación metastásica a los ganglios linfáticos locales, como lo demuestra el caso. El paciente era VIH positivo; sin embargo, no está claro si es un factor que contribuye a la enfermedad. Mayor conciencia de esta rara presentación, mejorará la atención al paciente |
| 11 | Mack et al. ⁽¹³⁾ (2022) | Canadá | Revisión | Updates in Pathology for Retroperitoneal Soft Tissue Sarcoma | Revisar en detalle los tres sarcomas retroperitoneales primarios más comunes: (1) liposarcoma bien diferenciado (WDLPS), (2) liposarcoma dediferenciado (DDLPS) y (3) leiomiomasarcoma (LMS). | Los sarcomas retroperitoneales son tumores relativamente raros. La resección quirúrgica completa sigue siendo el estándar de atención. Los tipos más frecuentes incluyen WDLPS, DDLPS y LMS. Además, WDLPS puede imitar entidades benignas, como AML, mielolipoma o leiomioma; por lo tanto, una interpretación cuidadosa se requiere para biopsias pequeñas. En general, un enfoque multidisciplinario es crucial para llegar a un diagnóstico correcto. |

| | | | | | | |
|----|--|-----------|-----------------|---|--|---|
| 12 | Anno et al. ⁽¹⁴⁾ (2022) | Japón | Original | Retroperitoneal paraganglioma with loss of heterozygosity of the von Hippel-Lindau gene: a case report and review of the literature | Presentar la enfermedad de VHL asociada a paraganglioma retroperitoneal, derivada de análisis genético con succinato deshidrogenasa (SDHB, SDHC y SDHD) | Los hallazgos muestran que los paragangliomas peritoneales se asocian con la enfermedad de VHL de manera similar a feocromocitoma. Sin embargo, la frecuencia reportada de mutaciones sin sentido del feocromocitoma, están asociadas con enfermedad de VHL, pero no se informa sino en un solo caso de paraganglioma peritoneal. Otros estudios incluyen un gran número de pacientes con ADN genómico en productos asociados a TRP, siendo necesario validar la diferencia progresiva de feocromocitoma y paraganglioma peritoneal relacionados con la enfermedad de VHL |
| 13 | López et al. ⁽¹⁵⁾ (2019) | Bolivia | Reporte de caso | Liposarcoma retroperitoneal gigante de novo multifocal | Exponer el caso de una paciente de sexo femenino con 50 años de edad, con un RPLS de crecimiento extra multifocal no recidivante, observado y tratado, permitiendo hacer algunos comentarios sobre esta enfermedad | La recidiva donde el crecimiento extra no recidivante multifocal es de diferente estirpe celular en el tumor, sigue siendo un gran desafío clínico para el manejo de los pacientes con esta enfermedad; por tanto, la habilidad del cirujano estriba en realizar una exhaustiva revisión de la cavidad abdominal, en busca de focos recidivantes o nuevos y así lograr una remoción completa del tumor, asociado con una sobrevida mejorada para el paciente. El grado del tumor y la resección completa, son variables pronósticas importantes y el manejo quirúrgico continúa siendo el pilar importante del tratamiento. |
| 14 | Marjiyeh et al. ⁽¹⁶⁾ (2022) | Israel | Revisión | Giant Retroperitoneal Liposarcoma: Correlation Between Size and Risk for Recurrence | Revisar la literatura inglesa actual sobre RPL gigante y examinar la relación entre el tamaño del tumor y el riesgo de recurrencia | El tamaño del tumor se ha considerado como uno de los factores de riesgo de recurrencia del tumor, sin embargo, los estudios que investigan esta hipótesis están ausentes en la literatura inglesa. Los hallazgos de la literatura excluyen el tamaño tumoral como factor de riesgo de recurrencia tumoral; por lo tanto, el reclamo mencionado anteriormente debe ser reexaminado, y más si se anima a futuros estudios |
| 15 | Minetti et al. ⁽¹⁷⁾ (2021). | Argentina | Original | Abordaje laparoscópico transperitoneal en tumores retroperitoneales del adulto | Analizar una serie de pacientes con tumores retroperitoneales operados por vía laparoscópica | El abordaje transperitoneal laparoscópico para el tratamiento de lesiones retroperitoneales es factible, con un tiempo quirúrgico razonable y escasa conversión. Son necesarios estudios con mayor número de casos para tener resultados definitivos |

| | | | | | | |
|----|---------------------------------------|-----------|-----------------|--|--|---|
| 16 | Medina et al. ⁽¹⁸⁾ (2019) | México | Reporte de caso | Tumoración pélvica retroperitoneal dependiente de vena ilíaca derecha. Reporte de un caso | Paciente femenino de 57 años, con diagnóstico de dislipidemia, antecedente de trombosis venosa profunda posterior, tras resección de leiomioma extravascular en aurícula derecha y sección parcial de vena cava inferior | La resección quirúrgica radical del schwannoma retroperitoneal es la mejor opción de tratamiento. Actualmente, debido a la baja tasa de invasión a tejidos locales, la escisión local es el procedimiento quirúrgico de elección; no obstante, hoy en día existen informes referentes a la resección exitosa mediante instrumentación laparoscópica |
| 17 | Ramírez et al. ⁽¹⁹⁾ (2022) | Colombia | Reporte de caso | Masas retroperitoneales gigantes: informe de caso | Analizar clínica de pruebas diagnósticas utilizadas en TRP, anatomía patológica, datos quirúrgicos y posibles tratamientos oncológicos y quirúrgicos complementarios | Los liposarcomas son los tumores de tejido blando más frecuentes en los adultos; por su crecimiento lento, poca sintomatología, tipo histológico y ubicación, se considera todo un reto diagnóstico y de tratamiento. |
| 18 | Rosièrè et al. ⁽²⁰⁾ (2018) | Argentina | Reporte de caso | Lipoblastoma retroperitoneal gigante: Caso clínico | Presentar caso de niño de 14 meses de edad con diagnóstico de lipoblastoma de localización de TRP de gran tamaño | Donde se presentan múltiples recurrencias o resecciones incompletas, se propone seguimiento prolongado con estudios por imágenes periódicas, como RM. No se han descrito casos de metástasis |
| 19 | Si et al. ⁽²¹⁾ (2022) | China | Reporte de caso | Idiopathic retroperitoneal fibrosis with endometrial cancer: a case report and literature review | El estudio informó un caso raro de una mujer de 48 años que se presentó con fibrosis retroperitoneal idiopática y cáncer de endometrio | El informe destacó la dificultad para distinguir entre metástasis en los ganglios linfáticos e hiperplasia infamatoria mediante métodos de imagen comunes. Debido a la mayor dificultad quirúrgica entre los pacientes retroperitoneales, la linfadenectomía debe evaluarse cuidadosamente para evitar complicaciones quirúrgicas adicionales y sobretratamiento |
| 20 | Wang et al. ⁽²²⁾ (2018) | China | Reporte de caso | Retroperitoneal extramedullary plasmacytoma: A case report and review of the literature | Discutir las características clínicas y el diagnóstico, así como los métodos de tratamiento de EMP | El plasmacitoma extramedular retroperitoneal (EMP) es una condición rara que representa un desafío en el diagnóstico, debido a su localización inusual y síntomas inespecíficos, sobre todo en etapas tempranas. El diagnóstico se realiza a través de la combinación de imágenes y exámenes. Actualmente, combinaciones de radioterapia y cirugía son los tratamientos primarios, que conducen a tasas de control aceptable. |

Fuente: Elaboración propia (2023). Tomado de: Pubmed, SciELO, Science Direct y Google Académico, en artículos completos, publicados entre los años 2017-2022, siguiendo el protocolo sugerido por PRISMA 2020.

la vaina del nervio periférico, gliomas, leucemia, feocromocitomas, tumores del estroma gastrointestinal, otros.⁽⁷⁾

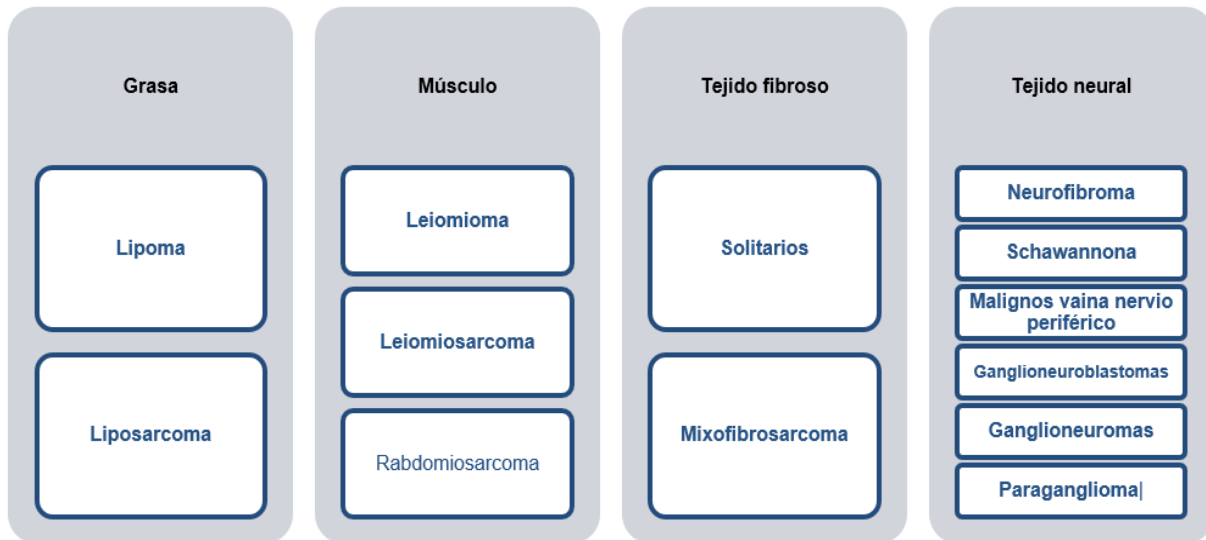


Figura 2. Clasificación de tumores retroperitoneales primarios según Sánchez et al.⁽⁵⁾

Sassa⁽⁷⁾ clasificó 422 tipos de TRP como tumores benignos o malignos, según la edad y tamaño del tumor, informando la proporción de tumores benignos histológicamente confirmados. Entre los TRP benignos, los más destacados son los tumores neurogénicos (30 %), seguidos de los teratomas (15 %), ocurriendo casi todos en casos pediátricos. El mayor número de TRP benignos se encontró en pacientes más jóvenes. La proporción de TRP malignos aumentó con la edad. Además, informaron la incidencia de todos los schwannomas retroperitoneales benignos, incluso entre los TRP benignos más comunes, estando en el rango de 0,7 a 2,7 % en todos los casos, incluidos los tumores malignos.^(7, 3)

Asimismo, el schwannoma suele ser un tumor benigno de tejido blando de crecimiento lento que se origina en la vaina del nervio periférico, cuya frecuencia es más alta en mujeres que en hombres, aunado al hecho que el lipoma puede diagnosticarse de manera inusual en hernias inguinales y gigantes.^(7,8) Igualmente, se han reportado casos de TRP causados por infecciones bacterianas, así como parasitosis en sitios inusuales como filariasis.⁽⁸⁾

Los TRP malignos representan solo el 0,1 a 0,2 % de todos los tumores malignos, informando que la frecuencia de sarcoma de partes blandas, incluidos los que se presentan en las extremidades, es de aproximadamente el 1 % de todos los tumores malignos en adultos y del 15 % de los tumores malignos pediátricos.⁽⁹⁾ El Sarcoma Retroperitoneal (SRP) es el TRP maligno más común, pero los tumores de células germinales primarios y metastásicos, la metástasis de cualquier tumor epitelial y otros tumores malignos también ocurren en la cavidad retroperitoneal. Igualmente, ganglioneuomas y teratomas son benignos raros, que forman parte de tumores neuroblásticos con mayor frecuencia en pared abdominal con mayor frecuencia en pacientes pediátricos.^(9,10)

En los EEUU y Europa, el SRP representa del 15 al 25 % de todos los sarcomas de tejido blando; haciendo énfasis que, en Europa, la incidencia de sarcoma de tejido blando es de 4 a 5 por 100000 al año. En Japón, 1529 casos de sarcoma de tejido blando que involucran las extremidades y el tronco se diagnosticaron en 2015, estimándose que aproximadamente de 230 a 300 casos, eran RPS según el *Musculoskeletal Tumor Committee of the Japanese Orthopaedic Association*.⁽⁷⁾

Diagnóstico

El dolor abdominal bajo y pélvico en los casos de TRP, puede presentar un dilema de diagnóstico clínico. Varias etiologías neuropáticas y retroperitoneales pueden superponerse con trastornos genitourinarios y ginecológicos comunes, lo que aumenta el riesgo tanto de retraso en el diagnóstico como de maltrato. La evaluación exhaustiva y los paradigmas de tratamiento integral con un enfoque multidisciplinario son de suma importancia para obtener resultados terapéuticos óptimos.⁽¹¹⁾

En el diagnóstico de TRP tipo ganglioneuomas, se requiere el análisis de muestras de tejido mediante biopsia por escisión, biopsia con aguja gruesa o aspiración con aguja fina, donde los tumores neuroblásticos como los ganglioneuomas, presentan mejor diferenciación y tienen el mejor pronóstico; mientras que, para el examen histológico, los hallazgos esperados requieren un ganglio maduro y verificar la presencia de células de Schwann.⁽¹²⁾

El diagnóstico patológico preciso, requiere un examen histológico cuidadoso con la integración actual de inmunohistoquímica, citogenética y estudios moleculares. Las biopsias de tejido limitadas pueden representar un desafío en el diagnóstico para el patólogo. Específicamente, las características histológicas esenciales de un tumor pueden no ser capturadas, debido al sesgo de muestreo que conduce a un diagnóstico incorrecto, hasta que la muestra extirpada haya sido completamente revisada.⁽¹³⁾

Histopatología

En la observación macroscópica, el tumor retroperitoneal es generalmente una masa sólida, con superficie homogénea. En la evaluación microscópica, pequeñas estructuras Zellballen se observan con tinción de hematoxilina-eosina, donde las células tumorales en inmunohistoquímica pueden ser positivas para cromogranina A, haciendo que el diagnóstico histopatológico sea compatible con gangliomas retroperitoneales.⁽¹⁴⁾

El subtipo histológico de los tumores que se encuentran dentro del retroperitoneo, son menos frecuentemente en sarcomas (40,8 %) en comparación con todos los demás histotipos (59,2 %), que incluyen carcinomas, melanomas o linfomas.⁽¹⁴⁾ La quinta edición de Tumores óseos y de tejidos blandos, emitido por la Organización Mundial de la Salud (OMS) del 2020, reconoce más de 100 tipos histológicos de tumores de tejidos blandos que se agrupan en 12 categorías, basado en los siguientes linajes de células tumorales: (a) adipocítica, (b) fibroblástica/miofibroblástica, (c) fibrohistiocítico, (d) vascular, (e) pericitico, (f) músculo liso, (g) músculo esquelético, (h) tumores del estroma gastrointestinal, (i) condroóseo, (j) vaina del nervio periférico, (k) tumores de diferenciación incierta, y (l) sarcomas de células redondas pequeñas indiferenciadas.⁽¹³⁾

Manejo

La conducta es quirúrgica debido a que juega un papel primordial en el manejo de este tipo de patologías, pues constituye en la actualidad la única posibilidad curativa y consiste en exéresis radical del tumor. La radioterapia y la quimioterapia no han demostrado buenos resultados excepto como tratamiento paliativo.⁽¹⁵⁾

En el retroperitoneo, este tipo de sarcomas puede llegar a alcanzar grandes dimensiones debido a la carencia de estructuras que delimiten su crecimiento; por lo tanto, la exéresis de un tumor tipo liposarcoma tiene como ventaja que la mayoría de los mismos presentan una pseudo cápsula, que facilita la técnica quirúrgica.^(15,13)

El manejo adecuado para TRP de cualquier tipo, sobre todo en los casos de tumores primarios gigantes, debe tratarse con un equipo multidisciplinario de médicos, con cirujanos, oncólogos y radioterapeutas que tengan mucha experiencia en el tratamiento de estos casos; por lo tanto, los pacientes ocasionalmente reciben tratamientos subóptimos, con cirugía y oncología insatisfactoria en los resultados, especialmente cuando son tratados por médicos sin experiencia.⁽¹⁶⁾ Según la recomendación de ONU (2020), para el manejo adecuado de los TRP, un Equipo Médico de Diagnóstico (EMD) debe incluir cirujanos, radiólogos y oncólogos clínicos experimentados en estos tumores, en aras que los pacientes deban ser remitidos hacia centros que traten esta patología como un problema específico.^(16,13)

El abordaje laparoscópico de tumores retroperitoneales es viable y seguro, pudiendo ser realizado por vía extraperitoneal pura, mediante la creación de retroneumoperitoneo; o en forma transperitoneal, ya sea preperitoneal o transmesentérica. En ambos casos, la posición del paciente es en decúbito lateral. Las principales ventajas de este abordaje, incluyen menos interferencia con las vísceras abdominales, vía operatoria más directa, tiempo operatorio acortado, menos complicaciones postoperatorias y menos dolor. Sin embargo, en comparación con el abordaje transperitoneal, tiene las desventajas de ofrecer menos puntos de referencia y un campo operatorio más pequeño.⁽¹⁷⁾

Imagenología

Debido a la falta de imágenes específicas para cada caso en particular, el diagnóstico preoperatorio del tumor es un desafío; por lo cual, se han utilizado múltiples estudios de imagen, incluyendo los US, la TC y la RM, para establecer un diagnóstico probable, así como determinar los límites de la lesión. En el estudio ultrasonográfico, los schwannomas se observan generalmente como masas hipoeoicas bien definidas y no se observa flujo sanguíneo interno al utilizar el Doppler de color. En tanto que en la TC los schwannomas se observan como imágenes hipodensas y bien definidos, con cápsulas fibrosas.⁽¹⁸⁾

Por otra parte, tanto en los tumores primarios como en las metástasis de los tumores malignos pélvicos, dada la situación espacial habitual y su cercanía a los vasos sanguíneos, la angiografía puede ser utilizadas como métodos diagnósticos. Además, la flebografía puede, en condiciones adecuadas, revelar lesiones pequeñas de aproximadamente 1 x 3 cm de tamaño o menores; así como proporcionar información sobre su posición.⁽¹⁸⁾

Recurrencia y seguimiento

La recurrencia puede cambiar el subtipo histopatológico, desde bien diferenciado hasta indiferenciado, convirtiéndose en importante factor de pronóstico, por lo cual se asocia con resección incompleta. El pronóstico

mejora cuando el seguimiento de la recurrencia se realiza a los 6 meses.⁽¹⁹⁾ Se recomienda seguimiento por imágenes cada 3 a 6 meses durante los primeros 5 años y luego anualmente, dado que el riesgo de recurrencia nunca se estabiliza. La muerte suele estar relacionada con la recidiva local o regional, aunque no es muy alta, por cuanto se presenta alrededor del 2 %.⁽²⁰⁾

Así, la revisión cronológica de eventos clínicos históricos, tratamientos adicionales en fase postoperatoria, como beneficio al paciente de TRP en rutina trimestral, semestral o anual, debe ser investigada con meticulosidad para evitar complicaciones quirúrgicas adicionales y sobretratamiento.⁽²¹⁾ La mayoría de los informes indican que la tasa de control local, después de cirugía para TRP y radioterapia como medida terapéutica en casos con cáncer asociado, es del 79 % al 100 %, mientras que la tasa de supervivencia total para 10 años, está dentro del rango del 50 % al 100 % de los casos tratados.⁽²²⁾

Limitaciones

En virtud que el estudio es sólo una caracterización, descripción y observación, no se ha generado ninguna correlación o evaluación causal; por lo tanto, las fuentes consultadas fueron principalmente informes de casos y revisiones de referencias, no es posible dibujar conclusiones sobre la incidencia o prevalencia real de TRP. Por otra parte, los informes de casos incluidos en el estudio evidenciaron una mala calidad general en el diagnóstico a tiempo, omitiendo varias piezas importantes de información, lo cual incide en el reporte de comorbilidades asociadas a la patología, factores de riesgo, terapias asertivas en caso de pacientes oncológicos o con incidencia farmacológica.

CONCLUSIONES

Los TRP son patologías raras consideradas poco frecuentes en el mundo, sobre todo en Latinoamérica, donde a su vez, la literatura científica es poca y limitada, dados las referencias del último lustro en el tema. La perspectiva clínica es heterogénea e inespecífica, pudiendo confundirse con otras patologías que se manifiestan generalmente como masas abdominales de gran tamaño (encontrando desde 20 cm a 65 cm los más destacados); pero, con preservación de órganos, descubiertas en pacientes laboralmente activos, produciendo desafíos en cuanto a diagnósticos y terapéutica para los cirujanos, radiólogos y oncólogos.

Se manifiestan con lento crecimiento y sintomatología diversa, con baja tendencia a la metástasis, cuyo tratamiento idóneo es la exéresis radical o resección quirúrgica; sin embargo, cuando es realizada de forma incompleta, puede recidivar y complicar la salud del paciente. Para ello, se debe asegurar vigilancia y seguimiento estricto del preoperatorio a través de recursos imagenológicos, inmuno-histoquímicos y genéticos, pudiendo en determinados casos realizar TAC abdominal, RM o US, contribuyendo a diagnósticos contundentes que permitan definir el mejor tratamiento a implementar, en aras de minimizar las recurrencias que garanticen la supervivencia a largo plazo, con estudios relacionados que eviten otros daños hacia órganos cercanos.

REFERENCIAS BIBLIOGRÁFICAS

1. Czeyda-Pommersheim F, Menias C, Boustani A, et al. Diagnostic approach to primary retroperitoneal pathologies: what the radiologist needs to know. *Abdom Radiol.* 2020;46:1062-1081. Disponible en: <https://doi.org/10.1007/s00261-020-02752-8>
2. Reichelt O, Griesser T, Wunderlich H, Möller A, Schubert J. Bronchogenic cyst. A rare differential diagnosis of retroperitoneal tumors. *Urol Int.* 2000;64(4):216-9. doi: 10.1159/000030534. PMID: 10895088
3. Gómez Rivas J, Quintana LM, Álvarez-Maestro M, Aguilera A, Martínez Piñeiro L, Sarikaya S. Retroperitoneal fibrosis: A literature review. *Arch Esp Urol.* 2020 Jan;73(1):60-67. English, Spanish. PMID: 31950925.
4. Schildberg FW, Löhe F, Berger H. Chirurgische Relevanz bildgebender Diagnostik bei abdominalen Tumoren--Entscheidungswege beim Retroperitoneum [surgical relevance of diagnostic imaging in abdominal tumors--decision making in retroperitoneal tumors]. *Chirurg.* 1997 Apr;68(4):346-55. German. doi: 10.1007/s001040050198. PMID: 9206629.
5. Sánchez De La Orden DC, Cortes Lopera DRM, Espinosa Pizarro DA, Marquez García DR, Gregor Ramirez DAM. Tumores retroperitoneales primarios: de lo más frecuente a lo excepcional. *Seram.* 2022;1(1). Disponible en: <https://www.piper.espacio-seram.com/index.php/seram/article/view/8996>
6. Aragón-Mendoza RL, Arenas-Gamboa J, Vieira-Serna S, Sierra IA. Tumor retroperitoneal primario durante el embarazo: reporte de un caso y revisión de la literatura. *Rev Colomb Obstet Ginecol.* 2020;71(2):195-207. doi: 10.18597/rcog.3477

7. Sassa N. Retroperitoneal tumors: Review of diagnosis and management. *Int J Urol.* 2020; 27:1058-1070. doi: 10.1111/iju.14361
8. Diwakar DK, Wadhvani N, Prasad N, Gupta A. Primary retroperitoneal filariasis: a common disease of tropics with uncommon presentation and review of literature. *BMJ Case Rep.* 2018;2018:bcr2018226217. doi: 10.1136/bcr-2018-226217. PMID: 30257872; PMCID: PMC6169722.
9. González de la Mora JJ, Montes de Oca Orellana CR, Nájera Rodríguez IA, Cázares Robles TK, Aguilar Soto ÓA. Ganglioneuroma como diagnóstico diferencial de tumor retroperitoneal: reporte de caso. *Acta Méd Grupo Ángeles.* 2018;16(3):246-248. Disponible en: http://www.scielo.org.mx/scielo.php?script=sci_arttext&pid=S18700246&lng=es&tlng=es
10. Gutiérrez González J, Adame Gutiérrez A, Tamez Pedroza L, Martínez Garza E, Martínez Flores J, Montes Tapia F, Muñoz Maldonado G. Teratoma maduro retroperitoneal en un infante, una entidad poco frecuente. A propósito de un caso. *Pediatría.* 2022;55(2):101-105. doi: 10.14295/rp.v55i2.356
11. Khalife T, Hagen AM, Alm JEC. Retroperitoneal Causes of Genitourinary Pain Syndromes: Systematic Approach to Evaluation and Management. *Sex Med Rev.* 2022;10(4):529-542. doi: 10.1016/j.sxmr.2022.06.009. PMID: 36088274
12. Lebbly E, Kwan D, Bui TL, O'Connell R, Seetharaman M, Houshyar R. Retroperitoneal ganglioneuroma with nodal involvement in an adult patient with human immunodeficiency virus: a case report and review of the literature. *J Med Case Rep.* 2021;15(1):634. doi: 10.1186/s13256-021-03134-4. PMID: 34963492; PMCID: PMC8715619
13. Mack T, Purgina B. Updates in Pathology for Retroperitoneal Soft Tissue Sarcoma. *Curr Oncol.* 2022;29(9):6400-6418. doi: 10.3390/curroncol29090504. PMID: 36135073.
14. Anno M, Izawa S, Fujioka Y, Matsuzawa K, Saito K, Hikita K, Makishima K, Nosaka K, Takenaka A, Usui T, Yamamoto K. Retroperitoneal paraganglioma with loss of heterozygosity of the von Hippel-Lindau gene: a case report and review of the literature. *Endocr J.* 2022;69(9):1137-1147. doi: 10.1507/endocrj. EJ21-0611. PMID: 35466127
15. López Ovando M, López Ovando N, Ferrufino Navia G, Ferrufino Iriarte J. Liposarcoma retroperitoneal gigante de novo multifocal. *Gac Med Bol.* 2019;42(2):168-171. Disponible en: http://www.scielo.org.bo/scielo.php?script=sci_arttext&pid=S1012-29662019000200016&lng=es&tlng=es
16. Marjiyeh-Awwad R, Mansour S, Khuri S. Giant Retroperitoneal Liposarcoma: Correlation Between Size and Risk for Recurrence. *World J Oncol.* 2022;13(5):244-248. doi: 10.14740/wjon1528. PMID: 36406196; PMCID: PMC9635795
17. Minetti AM, Pitaco I, Gómez E, Martínez E. Abordaje laparoscópico transperitoneal en tumores retroperitoneales del adulto. *Rev Argent Cir.* 2021;113(4):444-452. doi: 10.25132/raac.v113.n4.1615
18. Ramírez Peñuela BA, Salamanca WH, Hernández Peñuela MA, Gerlein Duarte E. Masas retroperitoneales gigantes: informe de caso. *Medicina.* 2022;44(2):270-277. doi: 10.56050/01205498.1685
19. Rosière NI, Falcioni AG, Navacchia D, Giambini D. Lipoblastoma retroperitoneal gigante: Caso clínico. *Arch Argent Pediatr.* 2018;116(1):e139-e142. doi: 10.5546/aap.2018.e139
20. Si M, Zhang K, Li J, He H, Yao Y, Han J, Qiao J. Idiopathic retroperitoneal fibrosis with endometrial cancer: a case report and literature review. *BMC Womens Health.* 2022;22(1):399. doi: 10.1186/s12905-022-01968-8. PMID: 36183056; PMCID: PMC9526921
21. Wang J, Li J, Zhang F, Zhang P. Retroperitoneal extramedullary plasmacytoma: A case report and review of the literature. *Medicine (Baltimore).* 2018 Nov;97(46):e13281. doi: 10.1097/MD.00000000000013281. PMID: 30431616; PMCID: PMC6257441.

FINANCIAMIENTO

Las autoras no recibieron financiación para el desarrollo del estudio.

CONFLICTO DE INTERESES

Las autoras declaran no tener conflicto de interés alguno.

CONTRIBUCIÓN DE AUTORÍA

Conceptualización e Investigación: Leyzer Salinas, Franklin Guanuchi.

Metodología: Leyzer Salinas, Franklin Guanuchi.

Redacción - borrador original y revisión para edición: Leyzer Salinas, Franklin Guanuchi.